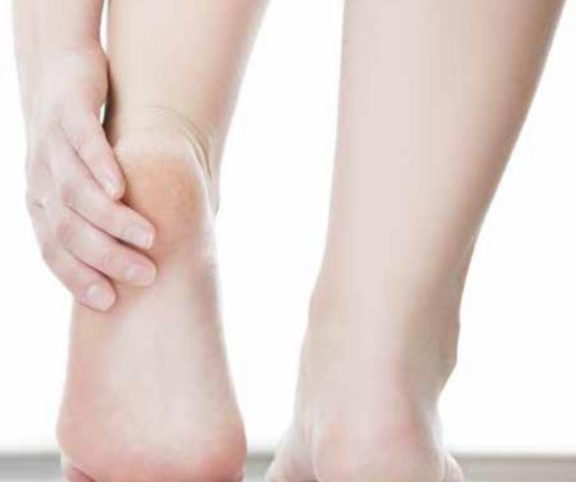

Sağlık Durumu:

# Ayak tabanında siğil (veruka)

Alternatif Tıp Uzmanı Rebecca Brown



**Kullanılan MORA® cihazı:** MORA® Nova

**Yaş:** 9

**Cinsiyet:** Erkek

**Tedavi süresi:** 12/05/2017 - 09/06/2017

**Tedavi seans sayısı:** 3

## Kısa geçmiş (temel semptom):

Hastanın sol ayak tabanında bir siğil (veruka) vardı . Biyorezonans tedavisinden yaklaşık 18 ay önce ortaya çıkmış. Etkilenen alanın çapı yaklaşık 20 mm'dir. Kabarıklık ve kırmızı renktedir; siyah noktalar mevcuttur.

Kimyasallar (Bazucca jel (salisilik asit)) içeren bir seri alopatik prosedür ve nihayetinde kriyoterapi sonrasında - bunların hepsi başarısız oldu ve hastada acı verici su toplanmış alanlara yol açtı - çocuğun annesi holistik bir tedaviye karar verdi.

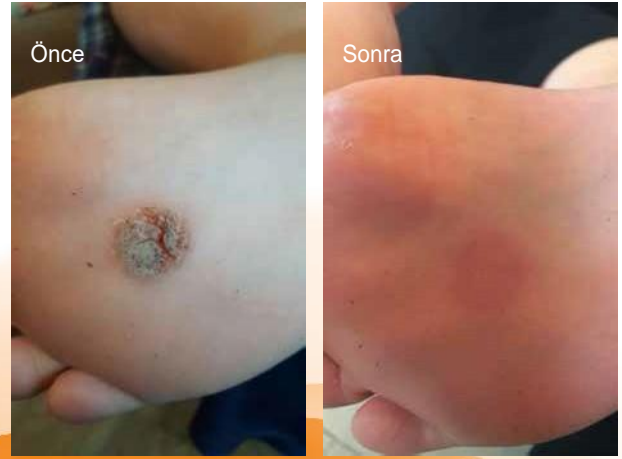## Bulguların kısa özeti:

AP testleri değerlerin çoğunun normal aralıkta olduğunu buldu.

## Tedavinin seyri ve terapötik önlemler:

Her seans çocuklara yönelik temel tedavi ve sonrasında Dr. Nienhaus Program 130, siğil tedavisinden oluşuyordu.

- İlk tedaviden iki gün sonra, etkilenen alanda kabuk oluştu
- İkinci tedavi sonrasında, siğilin boyutu şimdiden küçülmüştü ve kabuk kopmaya başladı.
- 3. tedaviden birkaç gün sonra yapılan takip randevusunda siğil tamamen kaybolmuştu. Yerine sağlıklı pembe bir deri vardı.



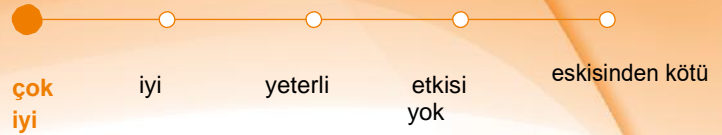
## Yan etkiler ve intolerans:

Yok

## Başka ilave terapötik önlemler (örn. ilaçlar) kullanıldı mı? Hangileri?

Yok

## MORA® tedavisinin terapötik etkililiğinin değerlendirilmesi:



**Alternatif Tıp Uzmanı Rebecca Brown**  
Pontefract, West Yorkshire  
+44 7956 550231